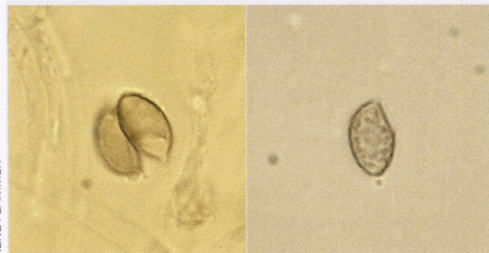


Die Plage mit der Plage Mit einiger Übung ist die Plage bei Sporen von *Galerina marginata* in KOH nur bei seitlich liegenden Sporen mehr oder weniger deutlich zu erkennen, während sie frontal durch die gegenüberliegende Sporenwand verdeckt wird. Deshalb empfiehlt es sich, die Sporen in Chloralhydrat zu untersuchen. Dabei verblasst zwar das Sporenornament, wogegen sich die Plage in lateraler und frontaler Position der Sporen sehr deutlich darstellt.

Dort wo sich zwischen Objektträger und Deckglas die Sporen von der Strömung treiben lassen, beeindruckt das Spiel der «tanzenden Galerinen», die ihr Markenzeichen in verschiedenen optischen Winkeln zur Schau tragen. Die braunen Galerinasporen sind dextrinoid. Sie werden mit Melzer braunorange, ein zusätzliches diagnostisches Merkmal zur Abgrenzung gegenüber den glatten Sporen mit Keimporus von *Kuehneromyces mutabilis*.

FLAMMER R, FLAMMER T: Mykologische Notfalldiagnostik. 2. überarbeitete Auflage, Eigenverlag 2007.



RENÉ FLAMMER

Galerina marginata Sporen in Chloralhydrat

Das Pilzjahr 2006 in Deutschland In der Beilage zur Zeitschrift für Mykologie werden von Christa Münker die Jahresberichte der Pilzsachverständigen der Länder Deutschlands veröffentlicht. Pilzberatungen und Früherfassung von Vergiftungsfällen tragen dank der Zusammenarbeit von Pilzsachverständigen und Ärzten Früchte. So blieben Todesfälle aus. Insgesamt wurden 8978 Giftpilze aus dem Sammelgut aussortiert, davon 480 Exemplare von *Amanita phalloides/virosa*.

Unter den 207 Vergiftungsfällen finden sich nur

zwei Amatoxinvergiftungen durch *Amanita phalloides*. Erwähnenswert sind ferner 13 Vergiftungen durch *Amanita pantherina*, 7 durch *Paxillus involutus*, 51 durch *Agaricus xanthoderma* und Verwandte, 24 durch roh giftige Arten, der Rest verteilt sich auf seltenere Syndrome, unechte Pilzvergiftungen und einige ungeklärte Fälle.

Pilzberatungen und Früherfassung, besonders des Phalloides-Syndroms, haben Häufigkeit und Prognose von Pilzvergiftungen auch in der Schweiz wesentlich verbessert. Dabei darf nicht vergessen werden, dass Amatoxinvergiftungen allem Fortschritt zum Trotz vor allem bei Kindern immer noch fatal enden können.

MÜNKER C. Berichterstattung über Pilzberatung im Jahr 2006. Beilage zur Z. Mykol 2007; 73/2: 37–40.

Ein Porling in Eiterherden Pilzkrankheiten sind bei Pflanze, Tier und Mensch alltägliche Vorkommnisse. Pilze befallen Haut, Nägel und Haare (Haut- und Nagelmykosen), gedeihen als Saprophyten oder Parasiten auf und in den Schleimhäuten der Verdauungswege, werden bei chronischen Krankheiten wie Diabetes, nach längerer Behandlung mit Antibiotika und Cortison, bei angeborenen und erworbenen Abwehrdefekten hyperaktiv und besiedeln verschiedene Organe, wobei kaum ein Organ gegen den Aggressor gefeit ist. Viele Pilze vermehren sich dabei vegetativ durch Konidiosporen, die sich von den einkernigen, ungepaarten Myzelien abtrennen. Die Art wird anhand von Wachstumseigenschaften auf verschiedenen Nährböden und mikroskopischen Merkmalen des Myzels definiert.

Die meisten pathogenen Pilze werden den Fungi imperfecti zugeordnet – unfertigen Ascomyzeten – Pilzen, die sich vegetativ vermehren, d.h. ohne Verschmelzung von zwei Myzelien mit Bildung einer Paarkernphase und gelegentlich einer Kernverschmelzung und Fruchtkörperbildung. Finden sich an den Hyphen Schnallen, fällt der Verdacht auf einen Ständerpilz (Basidiomyceten), wenn nicht, tappt man im Dunkeln und der Zufall, ein Paarungsversuch im Labor (mating) oder eine aufwendige molekularbiologische Abklärung

(DNA-Analyse) führt vielleicht einmal zur Entdeckung der sexuellen Phase eines Imperfekten, der sich dann als perfekter Pilz ins komplexe System der höheren Pilze einordnen lässt. Mit diesem vereinfachten Vorspann wird nun versucht, den folgenden Fall verständlich zu machen:

Ein 21-jähriger Texaner mit einer langen Vorgeschichte von bakteriellen und mykogenen Infektionen wurde wegen eines Rückfalls mit Eiterherden im Bereich der Wirbelsäule und der Steissbeinregion mit Befall der Knochen antibiotisch behandelt. Im Eiter der Abszesse konnten Hyphen nachgewiesen werden. Auf Grund des raschen Wachstums in der Kultur und der goldbraunen Farbe der Myzelwatte, dachte man an einen Basidiomyzeten. Das Fehlen von Schnallen war typisch für ein Monokaryon, d.h. ein unverpaartes Myzel. Mit einer sehr aufwendigen molekularen Abklärung konnte

das Myzel dem tropischen Schillerporling – *Inonotus tropicalis* – zugeordnet werden. Es wird betont, dass der Patient zuvor nie schwere Verletzungen erlitt und nie grössere Reisen unternahm.

Die Infektanfälligkeit des jungen Hispaniers beruhte in diesem Fall auf einem genetischen Defekt, einer «chronischen septischen Granulomatose». Die Granulozyten (weisse Blutkörperchen) sind nicht imstande, die Erreger abzutöten. Wahrscheinlich haben sich Sporen über die Atemwege im Körper eingenistet, wo sie infolge des genetischen Defekts ideale Wachstumsbedingungen fanden.

SUTTON DA, THOMPSON EH, RINALDI MG, IWEN PC, NAKASONE KK, JUNG HS et al. Identification and First Report of *Inonotus (Phellinus) tropicalis* as a Etiologic Agent in a Patient with Chronic Granulomatous Disease. *J.Clin. Microbiol* 2005; 43(2):982–987.

Briefkasten

Eine Gruppe von prächtigen Glimmerschüpplingen (*Phaeolepiota aurea*) und einige Hallimasche (*Armillaria sp.*) öffneten einem Ferienhausbesitzer die Augen für die Welt der Pilze, die er nicht dem Rasenmäher opfern wollte. So pflückte er sie und begab sich mit seinem Fund zum Pilzkontrolleur, der bedauerte, dass der Novize die goldenen Schüpplinge nicht stehen gelassen hatte. Doch gepflückt ist gepflückt, und so fand eine Premiere mit einem Mischgericht statt. Nach etwa 5 Stunden fühlte sich die Ehefrau etwas unbehaglich und hatte leichten Durchfall. Nach 13 Stunden wurde sie von heftigen Brechdurchfällen geplagt. Um diese Zeit erkrankte auch der Ehemann an Übelkeit und wiederholtem Erbrechen ohne Durchfälle. Dauer 6 Stunden.

Frage: Ist eine solche Spätreaktion nicht aussergewöhnlich?

Nein, das ist sie nicht. Das Gewicht der Pilze betrug etwa 400 g, wovon 2/3 Glimmerschüpplinge und 1/3 Hallimasch. Lange Latenzzeiten sind bei Indigestionen recht häufig. Die schwer verdau-

lichen Pilze (Chitin) quellen auf und erschweren besonders nach reichlichem Genuss die Darmpassage. Der Dünndarm reagiert oft langsam oder verzögert mit schmerzhaften Kontraktionen und reichlicher Absonderung von Schleim, Wasser und Salzen. Individuelle Faktoren spielen dabei eine bedeutende Rolle, ebenso Spuren von bekannten und unbekanntem Schadstoffen. Der Verdauungstrakt ist ein hoch komplexes Gebilde mit individueller Prägung, die sich leider nicht mit «Fingerabdrücken» fassen lässt. Und diese persönlichen Eigenheiten verunmöglichen eine saubere Definition von Giften. Man stiehlt sich aus dem Dilemma mit Begriffen wie «unechte Pilzvergiftung», Pilzallergie, individuelle Überempfindlichkeit, Unverträglichkeit von Pilz und Alkohol, alles diagnostische Sammeltöpfe. Hauptsache: das Kind hat einen Namen. Denn so manches wird man ohnehin nie ergründen können. Und bei harmlosen, sich selbst limitierenden Verdauungsstörungen ist der pragmatische Weg sicher der richtige.